Aus der konservierenden Abteilung (Vorstand: Prof. Dr. J. MÜNCH) *der Zahnklinik der Universität Würzburg* (Direktor: Prof. Dr. P. WUSTROW)

Klinische und histologische Untersuchungen der Pulpaamputation unter besonderer Berücksichtigung von Pulpatoxin

*

Inaugural-Dissertation

verfaßt und der

Hohen Medizinischen Fakultät der Bayer. Julius-Maximilians-Universität Würzburg zur Erlangung der Doktorwürde in der Zahnheilkunde

vorgelegt von

Werner Holland
Zahnarzt aus Untermaßfeld

1935
Buchdruckerei Fritz & Rappert, Ochsenfurt am Main

Referent: Professor Dr. Münch

Gedruckt mit Genehmigung der Medizinischen Fakultät Würzburg

Meinen lieben Eltern!

Digitized by the Internet Archive
in 2026

https://archive.org/details/IA40153309_0176

Fast bis zu Ende des letzten Jahrhunderts war in Laienkreisen noch die Ansicht verbreitet, daß Zahnerkrankungen nur durch Entfernung des schuldigen Zahnes geheilt werden können, obwohl man schon immer darauf bedacht war, aus funktionellen und ästhetischen Gründen die Zahnreihen zu erhalten.

Wie LINDERER angibt, übte schon 43 n. Chr. Scribonius Largus die teilweise Zerstörung der Pulpa durch Zahnstocher, um die er Watte wickelte, sie in heißes Öl tauchte und dann den schuldigen Zahn ausbrannte. Hali Abbas (gestorben 994) soll mit rot glühenden Nadeln die Pulpa abgetötet haben.

Erst durch Einführung des Arsens von SPOONER 1836 wurde die Entfernung der Zahnpulpa auf ein erträgliches Maß an Schmerzen zurückgeführt. Vorher galt die Exstirpation der Zahnpulpa als eine der schmerzhaftesten Operationen.

Im Jahre 1843 wurde der galvanische Strom in Form von Glühhitze zur Zerstörung der Pulpa verwendet. Von der letzten Jahrhundertwende an versuchte man das Pulpagewebe neben Arsen durch Druck und Infiltrations-Anästhesie zu betäuben.

In der langen Entwicklungszeit ist es in der konservierenden Zahnheilkunde noch nicht gelungen, unter den zahlreichen Methoden der Wurzelbehandlung eine in allen Fällen wirklich brauchbare und anerkannte Lösung zu finden. Gerade die zahlreichen Arten der Wurzelbehandlung beweisen die Unsicherheit und die Erkenntnis der Unzulänglichkeit vieler Behandlungsarten.

Lange Zeit übte man fast ausschließlich die Exstirpationsmethode. Sicher wäre es ideal, die Pulpa bis zur Wurzelspitze zu entfernen.

Abgesehen ist von den zahlreichen Ramifikationen am Apex, trotzdem von vornherein noch ein bestimmter Prozentsatz der besten Wurzelbehandlung, die mit Exstirpation verbunden sind, zum Mißerfolg verurteilt, weil teils Anomalien, teils pathologische Veränderungen im Wurzelgebiet ein Gelingen einer vollständigen Wurzelbehandlung verhindern. Auch in den meisten Fällen, wenn es sich um eine normale und nicht eine pathologische veränderte Pulpa handelt, wird die Exstirpation doch nur eine Amputation bleiben, denn wer kann klinisch behaupten, daß die Abrißstelle der Pulpa direkt am Foramen apicis liegt! Fast immer wird wohl in den Verzweigungen und Verästelungen am Apex ein ganzes Netz feiner und feinster Nervfortsätze zurückbleiben.

Aus diesem Grunde ist es angebracht, die Methode der mechanisch, antiseptischen Wurzelfüllung zu verlassen, und an deren Stelle die Kalkvitaminpaste nach MÜNCH zu verwenden, um eine biologische Verkalkung der organischen Pulpareste zu erreichen. Durch die Verkalkung der organischen Pulpareste wird gegen den Wurzelkanal ein fester Verschluß erzielt und so eine Reinfektion verhindert.

Bei operativ freigelegter Pulpa, Hyperaemie und Pulpitis partialis empfiehlt MÜNCH auf die zeitraubende Methode der sogenannten Exstirpation zu verzichten und die Pulpa-Amputation zu üben.

Wie PH. PFAFF berichtet, war schon im 18. Jahrhundert eine Methode der teilweisen Erhaltung der Pulpa bekannt. Die freiliegend und auch entzündeten Pulpastümpfe sollten mit einer passend gemachten Goldkappe überdeckt werden.

Als eigentlichen Gründer der Amputation können wir ADOLF WITZEL ansehen, denn er ist der erste gewesen, der zahlreiche Versuche unternahm und der Pulpa-Amputation ein wissenschaftliches Gepräge gab. Er verstand darunter „diejenige Operation an Mahlzähnen, bei welchen die Tags zuvor kauterisierte Pulpakrone mit scharfen Bohrern aus der weit eröffneten Pulpahöhle entfernt wird und die in den Wurzelkanälen zurückgelassenen Stümpfe antiseptisch überkappt werden". Seine Methode schlug er bei Molaren und Praemolaren vor, die höchstens nur partiell erkrankt waren. Auch die halbe Sondierung führte er ein, d. h. um ein vollkommenes antiseptisch versorgtes Pulpagewebe zu haben, betupfte er, nach der Amputation der Kronenpulpa, die Pulpastümpfe mit Chlorzinklösung, und dann pumpte er mit einer glatten Wurzelkanalsonde die Flüssigkeit zwischen Kanalwand und Pulpa bis zur Hälfte der Kanallänge hinab.

Ein anderes Verfahren lehrte HERBST 1887. Mit Kobald ätzte er die erkrankte Pulpa ab, bohrte sie aus und empfahl dann nach der Rotationsmethode mit kohäsiven Gold, oder mit Zinnfollie das Kavum hermetisch abzuschließen. Er glaubte durch diesen Verschluß das Pulpagewebe zunächst zu konservieren. Nach einiger Zeit sollte es absterben und dann resorbiert werden. Aber sehr bald stellten sich Mißerfolge ein, da durch die sogenannte Konservierung keineswegs die Bakterien getötet werden. Nun war die Zahnheilkunde vor die Aufgabe gestellt, ein Mittel zu finden, das dauernd die Pulpastümpfe antiseptisch versorgt.

BAUME glaubte es in Alaun oder Borax gefunden zu haben. MILLER empfiehlt Sublimat mit etwas Thymol, das eine Grünfärbung des Zahnes zur Folge hatte. Andere Forscher schlugen Formaldehyd vor.

Nach GYSIS Meinung müßte ein schwer diffundierbares Antiseptikum mit einem leicht diffundierbaren kombiniert werden. Gegenseitig dürften sie sich nicht zersetzen und auch nicht sofort die Pulpa zum Schrumpfen bringen, da sonst der Zusammenhang zwischen Pulpa und Mumfikationsmittel verlorengeht, und die dauernde Sterilisation würde dann zweifelhaft. Er stellte aus diesen Erwägungen heraus die Triopaste her, die aus Trikresol, Kreolin, Trioxymethylen und Zinkoxyd besteht.

Auch WALKOFF befaßte sich mit der Amputationsmethode. Er verwendet eine Paste, aus flüssigem Chlorphenol, das mit Jodoform verrührt wird. Durch dieses Mittel glaubt er, eine Dauersterilisation der Pulpa zu erzielen, da das Chlorphenol eine gute Diffusionskraft besitzt und Jodoform unter Luftabschluß stark desinfizieren soll durch die freiwerdenden Joddämpfe. Später fügte noch WALKOFF etwas Thymol und Zinkoxyd hinzu. WALKOFF macht das Gelingen der Amputation von Asepsis und der genauen Diagnose abhängig.

1922 setzt sich KRONFELD energisch für die Übung der Amputationsmethode ein, und zwar geht er von den Gesichtspunkten der allgemeinen Medizin aus, das Operationsgebiet an einen Ort zu verlegen, an dem man es gut überblicken kann. Er weist auch besonders auf die Infektionsgefahr hin, da man bei der Exstirpation wiederholt mit Instrumenten in den Kanal hinein muß und es so zur Zerreißung und Quetschung der Pulpa im apicalen Gebiet kommt, während bei der Amputation glatte und saubere Wundränder geschaffen werden. Er verwendet als Amputationspaste die Trikresolformalin-Paste und schlägt zur Abtötung der Pulpa Arsen vor. KRONFELD behauptet, daß bei Druck- oder Infiltrationsanaesthesie nach Aufhören der Wirkung lebendes Gewebe mit dem Medikament in Berührung kommt und so dauernde Schmerzen erregt würden. Besonders warnt er, die Regel der Asepsis nicht zu vernachlässigen.

Die Gebrüder FLOHR glauben die Behandlung der Pulpa mit dem Diathermiestrom durchführen zu können, um die Pulpastrümpfe zu koagulieren und überdecken sie dann mit einem Dauer-Antiseptikum.

I. M. MÜLLER versuchte mit einer gesättigten, wässerigen Lösung von Kokain-Suprarenin in Lösung 1 :100 unter Druck die Pulpa zu anästhesieren und dann mit sterilen Bohrern abzutragen. Als Ueberkappung der lebenden Pulpastrümpfe stellte er sich eine Jodoform-Perubalsam-Paste her. Nach sechs bis acht Monaten untersuchte er histologisch eine geglückte Amputation und mußte aus dem Vorhandensein von Infiltrationsherden den Schluß ziehen, daß der Heilungsvorgang noch nicht abgeschlossen war. I. M. MÜLLER kommt deshalb zu der Feststellung, „daß mit dieser Methode kein absolut sicherer Erfolg in jedem Fall zu erzielen ist, da in den behandelten Fällen die Pulpa nach sechs bis acht Monaten noch nicht zur Ruhe gekommen ist, ist die Möglichkeit gegeben, daß jederzeit eine neue Affektion des restierenden Pulpa-Gewebes eintreten kann." Er verzichtet deshalb auf die Lebend-Erhaltung der obersten Kronenpulpa und setzt nur seine Hoffnung auf die Vital-Erhaltung der Pulpa im apicalen Verzweigungsgebiet. Seiner Paste fügte er Chlorphenol hinzu, das nach seiner Meinung das Eiweiß an der Quetschwunde und tiefer koagulieren und die sensiblen Nervenendigungen ausschalten sollte. Im Verzweigungsgebiet sollte aber für die Wundheilung und Abpfropfung der Foramina apicalia tüchtiges Blindgewebe übriggelassen werden.

MÜNCH geht von dem Grundsatz aus, daß es als Fehler bezeichnet werden kann, wenn eine Pulpa ohne dringenden Grund geopfert wird. Bei operativ freigelegter Pulpa, Hyperaemie und Pulpitis partialis zieht er die

Methode der Amputation der Exstirpation vor unter Verwendung der Kalk-Vitaminpaste. Durch diese Paste wird eine über das Maß hinausgehende Tätigkeit der Odontoblasten angeregt, um eine biologische, automatische Ausfüllung des Wurzelkanals mit Hartsubstanzen in Form von Ersatzdentin, von metaplastischem Dentin und von passiven Verkalkungen herzustellen. Das Gelingen dieser Amputationsmethode ist abhängig von Asepsis, einer genauen Diagnose, exakter Technik und statt Arsen, wie bisher, Lokalanaesthesie. Diese Methode trägt in klinischer Hinsicht und wie auch die experimentellen Nachprüfungen ergeben haben, den gestellten Forderungen am meisten Rechnung, weil die Restpulpa vita erhalten bleibt und chemische und bakterielle Schädigungen von Periodont ferngehalten werden. Bei allen Zahngattungen kann diese Pulpen-Amputation vorgenommen werden.

Bisher wurde dieses Amputationsverfahren in Verbindung mit der Infiltrationsanaesthesie und Arsen geübt. Mit der Infiltrationsanaesthesie sind bisher sehr gute Resultate gezeitigt worden, aber leider ist es nicht möglich, bei allen, besonders ängstlichen Patienten, diese Anaesthesie der Pulpa durchzuführen. Bei Arsen hängt nach meiner Ansicht das Gelingen der Amputation von der genauen Dosierung ab, das in vielen Fällen sehr schwierig ist.

Ich habe nun versucht, mit Pulpatoxin durch Druck- und Einlageverfahren eine Anaesthesierung der Kronenpulpa zu erreichen.

Vor mehr als drei Jahren wurde dieses Präparat von Apotheker Dr. METZGER in die Zahnheilkunde eingeführt. Es handelt sich um ein Paraform-Präparat. Vom Hersteller wird folgende Zusammensetzung angegeben: Alypin-Amyloform-Novocain in bestimmter Bindung an Chloralhydrate, Trigemin und Clauden nebst den Nebenbestandteilen. Pulpatoxin wirkt im wesentlichen lähmend auf die Endigungen der sensiblen Nerven, mit denen es in Berührung gebracht wird. Diese Wirkung ist auf das Alypin (Benzoylaethyltetramethyldiamino - isopropanolhydrochlorid) zurückzuführen. Alypin wird in der Allgemeinen Medizin sehr oft an Stelle von Cocain gebraucht. Dem Amyloform, ein polymerisiertes Formaldeyd, fällt die Aufgabe zu, die Pulpastränge zu mumifizieren. Durch Novocain, Trigemin und Chloralhydrat sollen pulpitische Schmerzen beseitigt werden. Die letzte Komponente ist das Clauden. Es ist ein aus Lungengewebe gewonnener thrombokinasehaltiger Extrakt, der die Blutung an der Abrißstelle unterbinden soll.

Wie HERMES angibt, soll die Wirkung des Pulpatoxins folgendermaßen vor sich gehen. Zunächst soll eine oberflächliche Anaesthesie eintreten, dann fortschreitende Lähmung aller nervösen Elemente und schließlich bei längerer Liegedauer Härtung der Pulpa durch Austrocknung. Die Frage, ob die mit Pulpatoxin behandelte Pulpa bei längerer Liegedauer sich wieder erholen kann, muß nach den histologischen Untersuchungen SCHENK und PRAEGER verneint werden. Hinzu möchte ich noch fügen, daß Pulpatoxin nur in einem abgeschlossenen Raum wirksam wird. Außerhalb des Cavums kann das Mittel keinerlei Schaden anrichten; denn Reizungen der Gingiva konnte ich übereinstimmend mit anderen Autoren nicht bemerken,

obwohl in einem Falle das Pulpatoxin mit dem Zahnfleisch in Berührung gekommen ist.

Das Pulpatoxin ist in drei Stärken im Handel, Pulpatoxin in Pastenform, Pulpatoxin I und Pulpatoxin II als eine zähe graubraune Flüssigkeit. Das Pulpatoxin II soll nach HEINROTH die Stärke einer mittelstarken Arsenpaste haben, während Pulpatoxin und Pulpatoxin I verhältnismäßig schwächer sind. Vor der Verwendung empfiehlt es sich, die Flüssigkeit zu erwärmen und gut umzurühren, damit das Mittel nicht in verschiedenen Konzentrationen eingebracht wird.

Ich bin bei meinen Versuchen folgendermaßen vorgegangen, mit Watterollen und Speichelsauger habe ich den kariösen Zahn vor Speichel geschützt. Auf Kofferdam verzichte ich ganz, da es in einer Kassenpraxis wohl unmöglich ist, sich dieses Hilfsmittels zu bedienen. Mit einem sterilen Exkavator habe ich die kariösen Massen entfernt, die entstandene Cavität gut mit Alkohol ausgewaschen. Soweit mir es dann möglich ist, entferne ich das noch erweichte Dentin mit einem starken Bohrer. Treten Schmerzen auf, so mache ich zunächst eine Einlage mit Pulpatoxin II von ein bis höchstens zwei Tagen, je nach der Dicke der Dentinschicht über dem Pulpagewebe. Am nächsten Tag kann ich dann meist schon schmerzlos die Dentindecke mit einem großen sterilen Bohrer entfernen. In vielen Fällen gelingt es mir gleichzeitig, die Kronenpulpa abzutragen, sollten noch Schmerzen auftreten, so lasse ich noch eine Pulpatoxin-Einlage mit Pulpatoxin I folgen von etwa fünf bis zehn Minuten. Diese zweite Einlage genügt in jedem Falle, wenn die Pulpa offen liegt, zur Entfernung der Kronenpulpa.

Bei operativ freigelegter Pulpa kann man das Einlageverfahren mit Pulpatoxin I von etwa 30—45 Minuten üben, oder man kann zur Druckanästhesie schreiten, durch die meist schon nach 15 Minuten eine Anästhesie der Kronenpulpa zu erzielen ist. Mit einem kleinen, sterilen Tupfer bringe ich Pulpatoxin I auf die Trepanationsstelle und decke es mit einem passendgemachten Kautschuckstückchen ab. Vermittels eines Kugelinstrumentes oder einer Pinzette übe ich wurzelwärts einen sich langsam steigernden Druck aus. Ratsam ist es, nach ungefähr fünf Minuten die Einlage zu erneuern. Bei den zwei zuerst beschriebenen Einlageverfahren verschließe ich die Einlage mit Fletscher.

Tritt an der Amputationsstelle eine Blutung auf, dann nehme ich erneut Pulpatoxin I auf einen sterilen Wattetupfer und führe ihn unter leichtem Druck in das Kavum ein. Nach einigen Sekunden stand jede Blutung. Danach reinige ich die Cavität mit H_2O_2 und Alkohol und überdecke die Pulpastümpfe mit einem linsengroßen Stückchen Kalkvitaminpaste nach MÜNCH. Unter Vermeidung eines Druckes überdecke ich die Amputationspaste mit Fixodontzement. Um die Gewähr zu haben, daß nachträglich keine Bakterien mehr in die Cavität gelangen, ist es nötig sofort die Deckfüllung folgen zu lassen.

Diese Amputationsmethode führte ich bei allen Zahngattungen durch.

Bei Schneidezähnen entferne ich die Pulpa bis unterhalb des Zahnfleischsaumes und lasse dann die bereits angegebene Behandlung folgen. Jede Amputation habe ich sofort röntgen lassen, und nach zwei Monaten untersuche ich noch einmal röntgenologisch die amputierten Zähne, um eine Kontrolle zu haben, ob durch die Behandlung krankhafte Veränderungen im Wurzelgebiet aufgetreten sind.

53 Amputationen habe ich nach dieser Methode durchgeführt und glaube, durch folgende Tabelle am besten eine Übersicht der behandelten Fälle geben zu können.

	Name	*Alter (Jahre)*	*Zahn*	*Diagnose*	*PTX-Wirkung*	*Blutung*	*Befund*
1.	Henneberger Kilian	18	l. u. 6	operativ freigelegte Pulpa	3×5 Min. PTX I unter Druck	leichte	o. B.
2.	Weidinger Rosa	23	r. o. 3	„	1 Std. PTX I	keine	o. B.
3.	Wagenhäuser Otto	11	r. o. 6	„	1 Tag PTX II 5 Min. PTX I	leichte	o. B.
4.	Fuchs Helene	9	l. o. 6	„	2 Tage PTX II	„	o. B.
5.	Rauschmann Ruth	4	r. u. 4	„	3×5 Min. PTX I unter Druck	„	o. B.
6.	Hein Otto	35	l. o. 5	„	PTX I 30 Min.	„	o. B.
7.	Wallrapp Thekla	32	r. u. 5	„	PTX I 36 Min.	starke	o. B
8.	Herrmann Arnulf	26	r. o. 7	„	1 Tag PTX II	keine	o. B.
9.	Hippacher Rosa	18	r. u. 5	Pulp. ac. part.	PTX I 30 Min.	leichte	o. B.
10.	Schönig Rosa	14	r. o. 6	operativ freigelegte Pulpa	PTX II 1 Tag PTX I 10 Min.	„	o. B.
11.	Heßdörfer Johanna	34	l. u. 7	„	PTX II 1 Tag PTX I 5 Min.	„	o. B.
12.	Lang Sophie	24	l. o. 6	„	PTX II 2 Tage PTX I 15 Min.	„	o. B.
13.	Ehrenfels Rita	16	l. o. 4	„	2 Tage PTX II	„	o. B.
14.	Götz Anna	17	l. o. 5	Pulp. ac. part.	PTX II 2 Tage	„	Zunächst leichte Schmerzen auf warm, jetzt o. B.
15.	Küstner Paula	31	r. o. 3	„	PTX II 2 Tage PTX I 10 Min.	„	o. B.
16.	Ortlauf Franz	10	l. u. 6	operativ freigelegte Pulpa	PTX II 2 Tage	„	o. B.

	Name	*Alter (Jahre)*	*Zahn*	*Diagnose*	*PTX-Wirkung*	*Blutung*	*Befund*
17.	Brendel Eduard	21	r. o. 4	Pulp. ac. part.	PTX II 5 Std. PTX II 15 Min.	leichte	Schmerzen auf warm, Pulpa mußte nach vier Wochen entfernt werden
18.	Steigerwald Rita	18	l. u. 7	operativ freigelegte Pulpa	PTX I 30 Min.	„	o. B.
19.	Haußner Johann	24	l. o. 5	„	PTX II 1 Tag	„	o. B.
20.	Günter Aloys	20	l. u. 5	„	PTX I 30 Min.	„	Zunächst leichte Schmerzen, jetzt o. B.
21.	Rot Oswald	7	l. o. 5	„	PTX II 2 Tage	starke	o. B.
22.	Wenz Edeltraut	20	r. o. 4	„	PTX II 2 Tage	leichte	o. B.
23.	Jansen Joseph	26	l. o. 5	Pulp. ac. part.	PTX II 1 Tag PTX I 5 Min.	„	o. B.
24.	Anras Werner	25	l. u. 6	operativ freigelegte Pulpa	PTX II 3 Tage	keine	o. B.
25.	Derbeth Betty	12	l. o. 6	„	PTX II 1 Tag PTX I 5 Min.	leichte	o. B.
26.	Mengler Käte	28	l. o. 7	„	PTX II 1 Tag	„	o. B.
27.	Dulk Hanna	28	l. o. 6	„	PTX II 2 Tage	keine	o. B.
28.	Rütleine Lisbeth	19	r. o. 4	„	PTX I 3 Tage	„	o. B.
29.	Lang Sophie	24	r. o. 6	„	PTX I 30 Min.	leichte	o. B.
30.	Hobacher Annemarie	14	r. u. 7	„	PTX I 40 Min.	keine	o. B.
31.	Ulhorn Karl	24	r. o. 6	Pulp. ac. part.	PTX I 1 Tag	starke	o. B.
32.	Schürz Betty	30	l. o. 6	operativ freigelegte Pulpa	PTX II 2 Tage	keine	o. B.
33.	Rey Greta	36	r. u. 8	Pulp. ac. part.	PTX II 1 Tag	leichte	o. B.
34.	Manger Bernhard	15	l. o. 6	operativ freigelegte Pulpa	PTX II 2 Tage	„	o. B.
35.	Klett Helmut	21	r. o. 6	Pulp. ac. part.	PTX II 2 Tage	„	Schmerzen auf warm, Pulpa nach zwei Tagen entfernt

	Name	*Alter (Jahre)*	*Zahn*	*Diagnose*	*PTX-Wirkung*	*Blutung*	*Befund*
36.	Fischer Robert	13	l. o. 1	operativ freigelegte Pulpa	PTX I 1 Tag	keine	o. B.
37.	Künstler Lene	12	r. u. 6	"	PTX I 1 Tag	leichte	o. B.
38.	Feser Rita	15	r. o. 1	Pulp. ac. part.	PTX I 1 Tag	"	o. B.
39.	Georgieff Peyu	28	r. u. 6	operativ freigelegte Pulpa	PTX I 5 Std.	starke	o. B. zuerst leichte Schmerzen
40.	Ulhorn Karl	24	l. o. 6	Pulp. ac. part.	PTX I 2 Tage	leichte	Schmerzen auf warm, nach 14 Tagen Pulpa entfernt
41.	Dill Franz	28	l. u. 5	"	PTX I 1 Tag	"	Schmerzen auf warm, nach fünf Tagen Pulpa entfernt
42.	Kornberger Maria	32	r. u. 4	"	PTX I 1 Tag	"	o. B.
43.	Anizeta Schwester	33	l. u. 7	"	PTX I 1 Tag	keine	leichte Schmerzen
44.	Bodenberg Rudolf	24	r. o. 6	"	PTX I 2 Tage	"	o. B.
45.	Wettengel Rosa	38	l. o. 7	"	PTX I 2 Tage	leichte	Schmerzen auf warm, nach zwei Wochen Pulpa entfernt
46.	Siedler Inge	7	l. o. 4	"	PTX I 1 Tag	starke	o. B.
47.	Klingelmann Rosa	24	r. u. 7	"	PTX I 1 Tag	leichte	o. B.
48.	Klingelmann Rosa	24	l. u. 7	"	PTX I 1 Tag	"	o. B.
49.	Georgieff Peyu	28	r. o. 5	operativ freigelegte Pulpa	PTX I 6 Std.	"	o. B.
50.	Friedrich Rosa	27	r. o. 6	Pulp. ac. part.	PTX I 1 Tag	"	o. B.
51	Lutz Rita	14	l. u. 6	"	PTX I 1 Tag	"	Schmerzen auf warm, nach 14 Tagen Pulpa entfernt
52.	Schütz Karl	19	r. o. 6	"	PTX I 1 Tag	"	o. B.
53.	Dentler Erika	16	r. u. 1	"	PTX I 30 Min.	"	o. B.

Von diesen 53 Amputationen traten in sieben Fällen Schmerzen auf warm ein und ich mußte zur Exstirpation der Pulpastümpfe schreiten. In allen sieben Fällen handelte es sich um Zähne, bei denen die Diagnose nicht genau feststellbar war, ob nur die Kronenpulpa erkrankt oder ob schon die Entzündung auf die Kanalpulpa übergegriffen hatte.

Bei diesem Amputationsverfahren muß man peinlichst darauf achten, daß nur gesundes Gewebe mit der Kalkvitaminpaste in Berührung gelangt, damit das Präparat auf dem Blutwege aufgenommen wird und in der Folge sekundäre Dentinbildungen auftreten können.

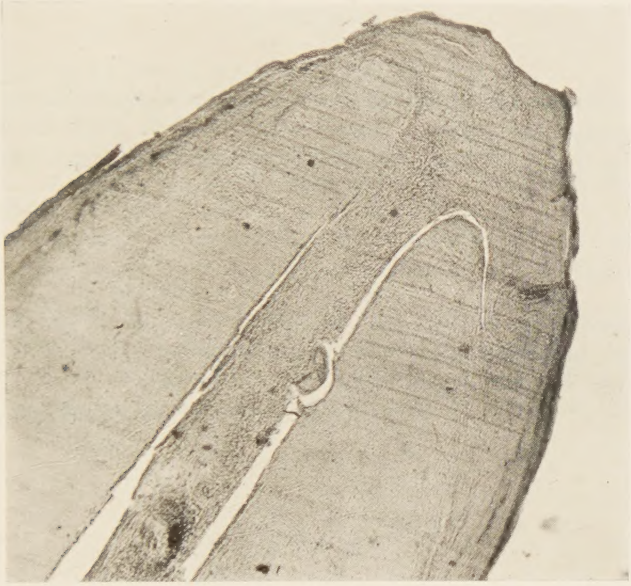

Aus diesem Grunde habe ich auch die Pulpatoxineinlage zeitlich so kurz wie möglich gewählt, um nur eine Anästhesierung der Kronenpulpa zu erreichen.

Mit Erlaubnis des Patienten konnte ich einen für den Kauakt unbrauchbaren Zahn entfernen, an dem ich vor ungefähr acht Wochen eine Amputation nach der vorher beschriebenen Art durchgeführt hatte. Bei diesem Zahn war nach der Behandlung keine Reaktion aufgetreten.

Der Zahn wurde nach der Entkalkung in Paraffin eingebettet. Dann wurde er soweit ausgeschnitten, bis die Gegend des Wurzelkanals freilag. Nun wurde von einem Zahnschnitt eine photographische Aufnahme hergestellt.

Wie man aus übenstehender Abbildung ersieht, ist es zu einer vollständigen Auskleidung des Kanallumens mit sekundären Dentin- und amorphen Kalkmassen gekommen.

Durch dieses Amputationsverfahren haben wir neben der biologischen Ausfüllung des Wurzelkanals noch den Vorteil, daß man in einer Sitzung Wurzelbehandlung und Füllung durchführen kann.

So glaube ich, daß wir mit der Kalkvitaminpaste nach MÜNCH und unter Verwendung der Druckanästhesie mit Pulpatoxin das Ziel der Einphasenbehandlung bei leichten Pulpaerkrankungen erreicht haben.

Am Schlusse sei es mir gestattet meinem hochgeschätzten Lehrer, Herrn Professor Dr. MÜNCH, meinen verbindlichsten Dank für die Überlassung des Themas, sowie für die mir gewährte Unterstützung auszusprechen.

Ich versichere hiermit, daß ich die vorliegende Arbeit selbständig angefertigt und außer den im Literaturverzeichnis angeführten Quellen keine andere Literatur benutzt habe.

Werner Holland.

Literatur.

ADLOFF: Exstirpation oder Amputation, D. M. f. Z. 1915.

WITZEL: Die antiseptische Behandlung der Pulpakrankheiten des Zahnes, Berlin 1879.

GYSI: Einiges über Munifikationsmittel, Schw. V. f. Z. 1879, Heft 1.

KRONFELD: Trikresolformalin und Pulpaamputation, Z. f. Stom. 1922, Heft 2.

FLOHR: Beitrag zur Diathermiebehandlung, Z. R. 1930, Nr. 48.

PREISWERK: Pulpaamputation und Wurzelbehandlung, Schw. V. f. Z. 1896, Heft 3.

MÜLLER, I. M.: Experimentelle und klinische Versuche über Pulpabehandlung, Vj. f. Z. 1923, Heft 4.

HERMES: Pulpatoxin, Korresspondenzbl. f. Z. 1935, Heft 1.

MÜNCH: Klinik der konservierenden Zahnheilkunde, Verlag Thieme, 1931.

MÜNCH: Ueber Behandlungsmethoden partiell erkrankter Pulpen, Z. R. 1931, Nr. 38.

MÜNCH: Fehlerquellen bei der Wurzelbehandlung, Z. W. 1933, Nr. 24.

Lebenslauf.

Am 12. August 1910 wurde ich als Sohn des Strafanstaltsrendanten *Julius Holland* und seiner Ehefrau *Berta*, geb. Heß, in Untermaßfeld geboren. In Meiningen besuchte ich das Realgymnasium und legte Ostern 1931 das Reifezeugnis ab. Vier Semester studierte ich zunächst in Berlin und bestand dort das zahnärztliche Vorexamen. Weitere vier Semester studierte ich in Würzburg und legte hier am 29. November 1934 das zahnärztliche Staatsexamen ab.

Würzburg, den 20. Juni 1934.